

Marzo 2013

DIAGNÓSTICO

Edad:..... Sexo:.....

Nombre:..... N°:

Motivo de la consulta:

.....

Biotipo facial:..... N° de factores **dólico**
vert: N° de factores **braqui**

Valor del ángulo Altura Facial Total.....

Problema esqueletal: sagital:
vertical:
transversal unilateral:
transversal bilateral:

Paciente quirúrgico maxilar superior - inferior:
mentón - nariz:

Clasificación Angle: molar:
canino:

Clasificación Roth: molar:
(observación por palatino) canino:
overjet:
overbite:

Discrepancia superior (+) (-) :
alveolo-dentaria Inferior (+) (-) :
Mordidas cruzada unilateral:
bilateral:
posterior - anterior:

Traba dentaria anterior:
Posterior:

Línea media superior dentaria bien a derecha: a izquierda:

Línea media inferior dentaria bien a derecha: a izquierda:

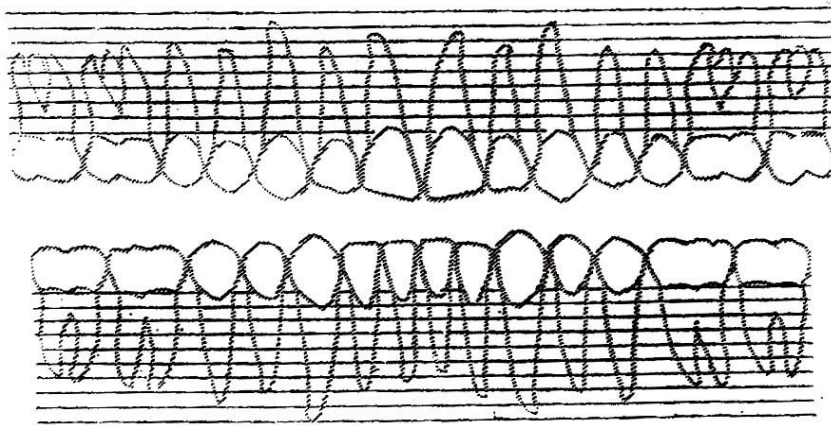
Borde incisal superior

Borde incisal inferior.....

.....
....

Propuesta De Tratamiento

.....
.....
.....



↻ ↺ Rotación

Intrusión
Extrusión

Mesialización
Distalización

Protrusión
Retrusión

Desgaste
interproximal

Técnica de
Sheridan

⌒ Gosgharian

X: Extracciones

⌒ Problema periodontal

○ Gomas intermaxilares

Aparatología: aparato removible / aparatos fijos

Extracción:

Desgates interproximales:

Retrusión:

Protrusión:

Extrusión:

Intrusión:

Rotación:

Expansión transv. (Gosgharian Transpalatal):

Disyunción:

Refuerzo anclaje:

Gomas intermaxilares:

Microimplantes:

Micro implantes.....

Implantes:.....

Cirugías, otras

Máscara:

FEO:.....

Disyunción:

Periodoncia:

A.T.M

Reconstrucciones

Fonoaudiología

Kinesiología

Observaciones

.....

Contención Superior

Contención Inferior.....

Splint.....

Posicionador Gnatológico

Control reorganización oclusal

Observaciones:

.....

